VENTRE AGUDO

DEFINIÇÃO

- Sindrome caracterizado por dor abdominal severa de instalação súbita, que requer tratamento médico ou cirúrgico urgente /emergente

DIAGNÓSTICOS	%
APENDICITE AGUDA	28
COLECISTITE AGUDA	9.7
OBSTRUÇÃO ID	4.1
D. GINECOLÓGICA AGUDA	4
PANCREATITE AGUDA	2.9
COLICA RENAL	2.9
ULCERA PÉPTICA PERFURADA	2.5
DIVERTICULITE AGUDA	1.5

56.6%

1/3 DOS DOENTES SEM DG

deDombal 1991

INTRODUÇÃO

- Diagnóstico rápido e preciso
- Apresentação clínica é semelhante entre várias entidades
- Exame físico e dados laboratoriais são frequentemente inespecificos

- Radiografia simples do abdomen
- Ecografia Abdominal
- Tomografia Computorizada
  - Método imagiológico de escolha

DOR NO QSD

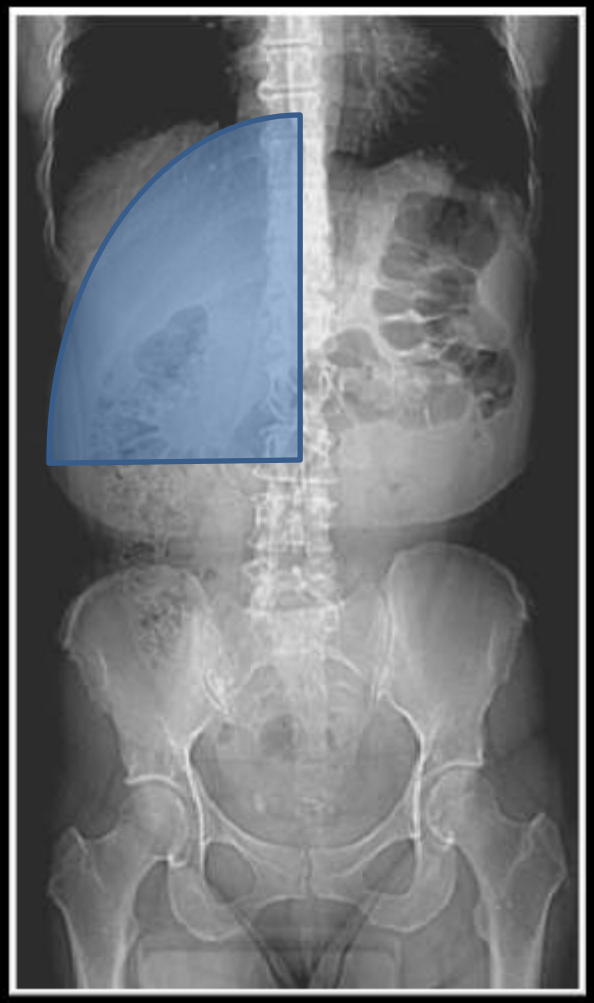

- Colecistite Aguda
- Cólica biliar
- Perfuração de úlcera duodenal
- Enfarte omental
- Apendicite retro-cecal
- Diverticulite à direita
- Abcesso hepático
- Rotura de tumor hepático
- Doença vascular hepática

Colecistite Aguda

- Espessamento da parede vesicular > 3mm
- VB distendida
- Derrame peri-vesicular
- Densificação da gordura envolvente
- Colecistite enfisematosa
  - Gás intra-mural ou no lumen
- Complicações
  - Perfuração
  - Abcesso peri-vesicular

Colecistite Aguda

Colecistite Aguda

Colecistite Aguda Complicada

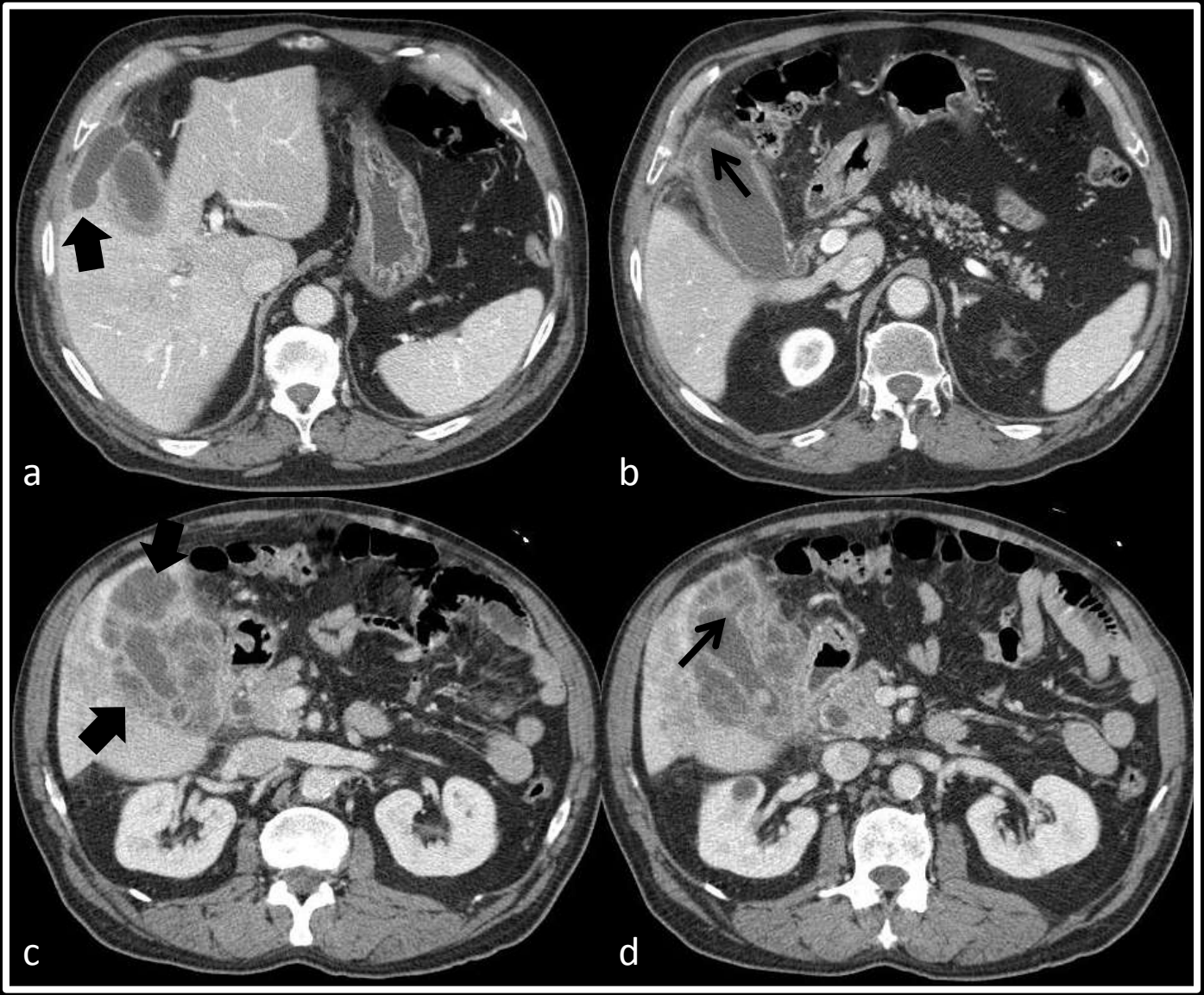

Cólica Biliar

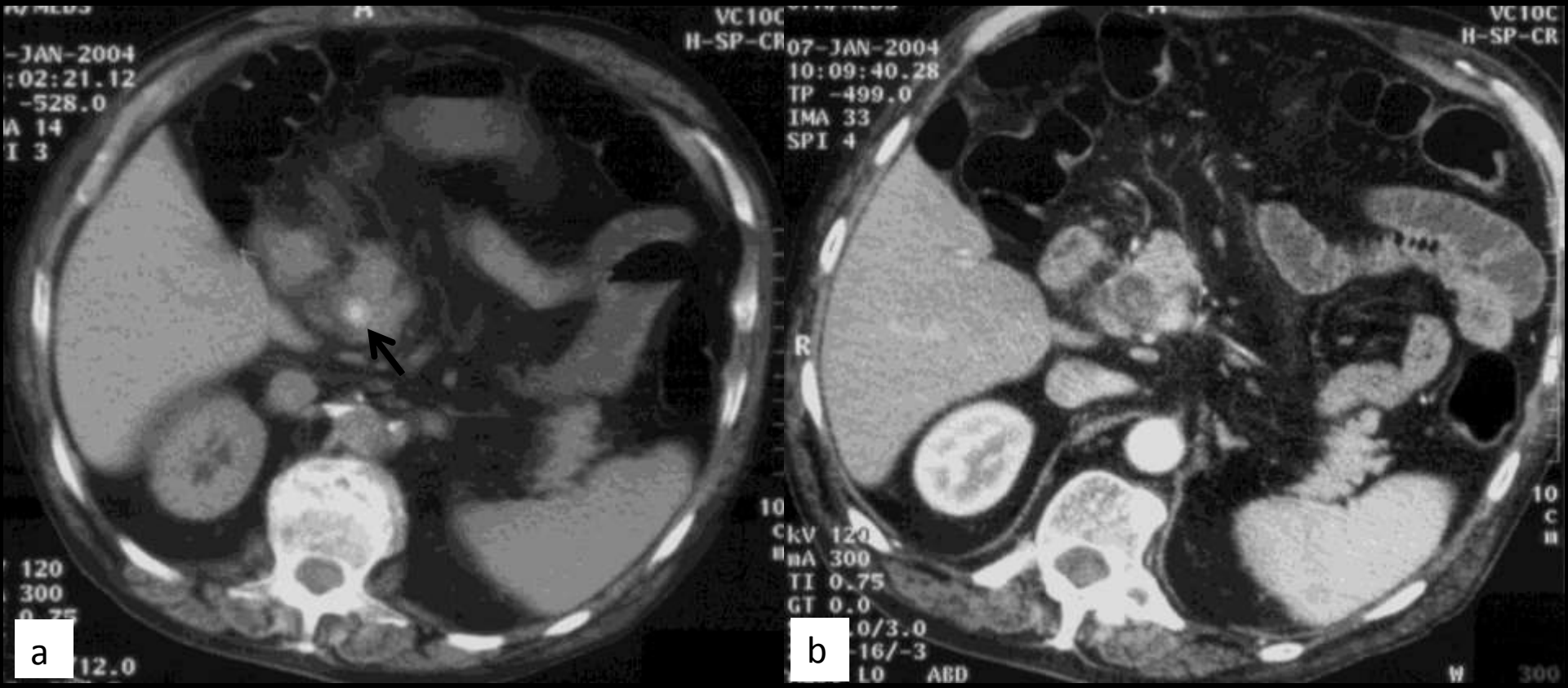

Rotura de Tumor Hepático

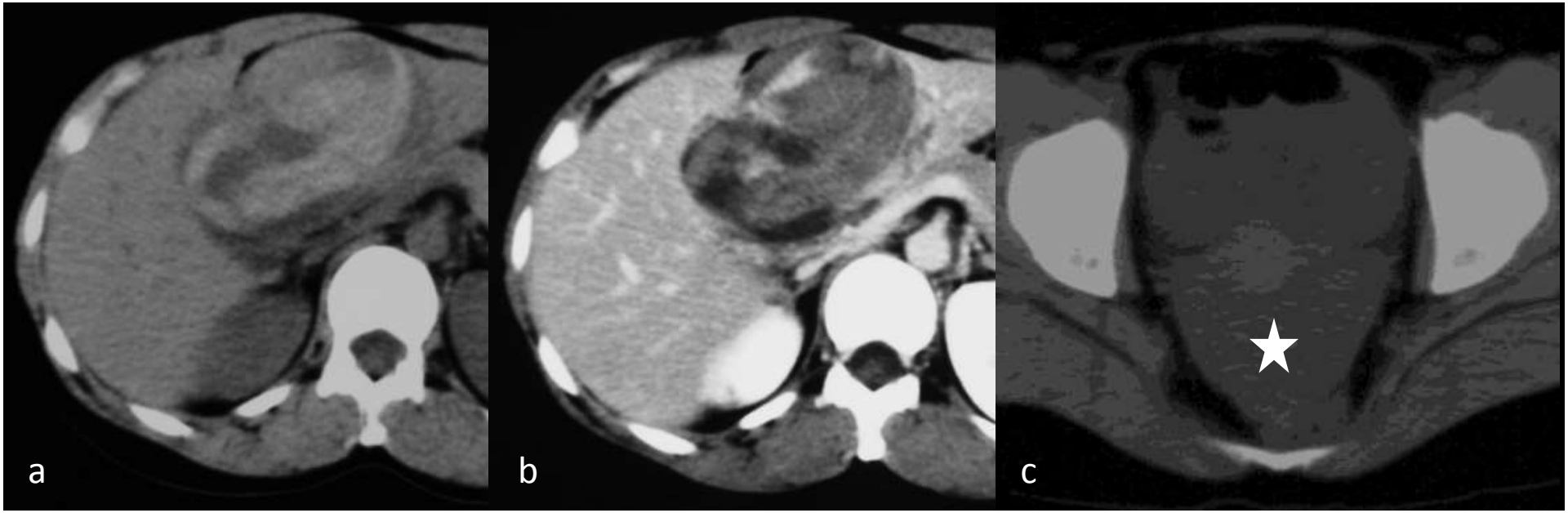

Adenoma hepático hemorrágico

Hemoperitoneu

Abcesso Hepático

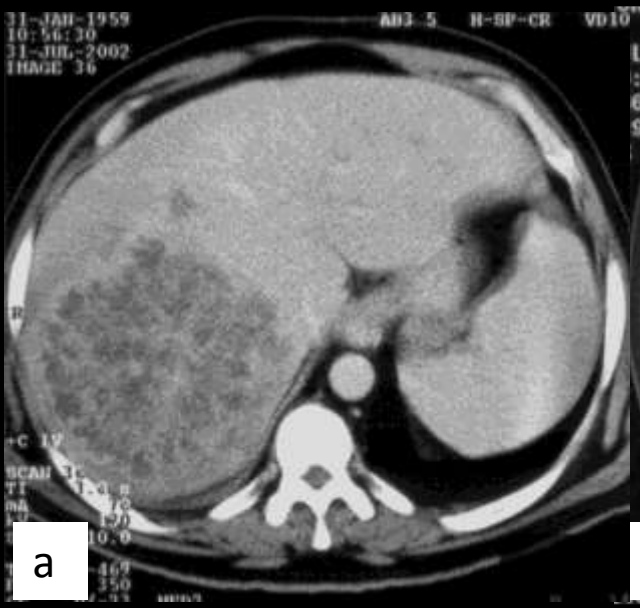

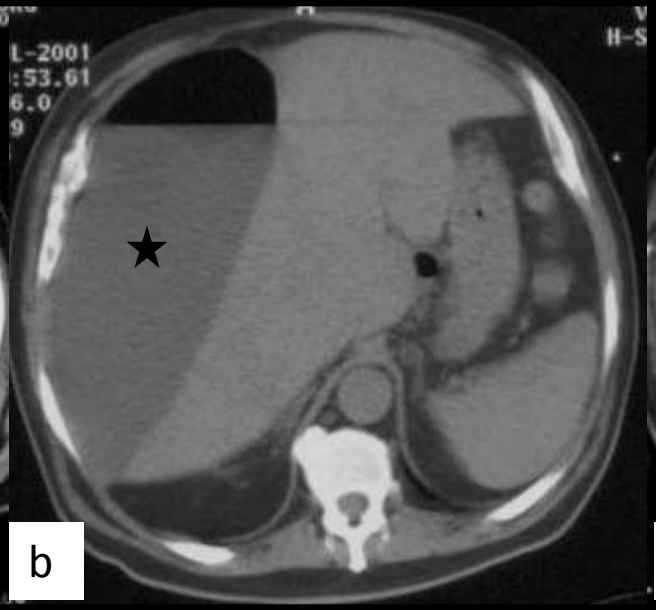

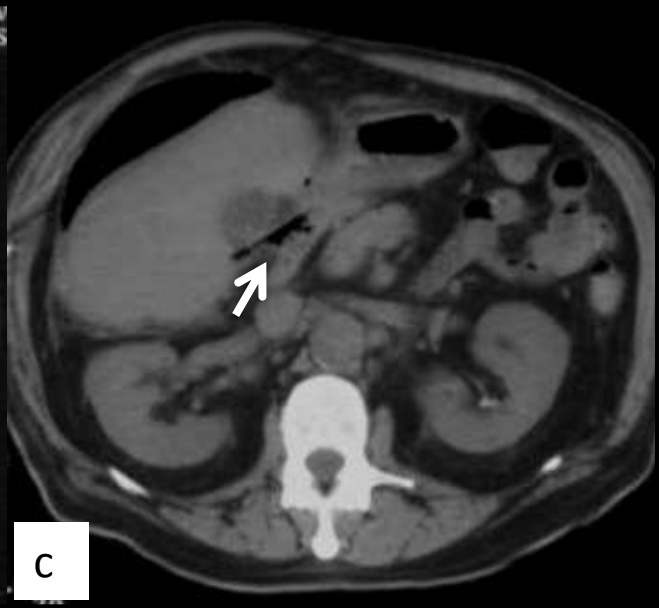

Colecção líquida multilocalada no lobo direito

Colecção líquida subfrénica com nível hidro-aéreo. Seta (c) = pequena quantidade de gás como resultado de perfuração de ulcera duodenal

DOR no QSE

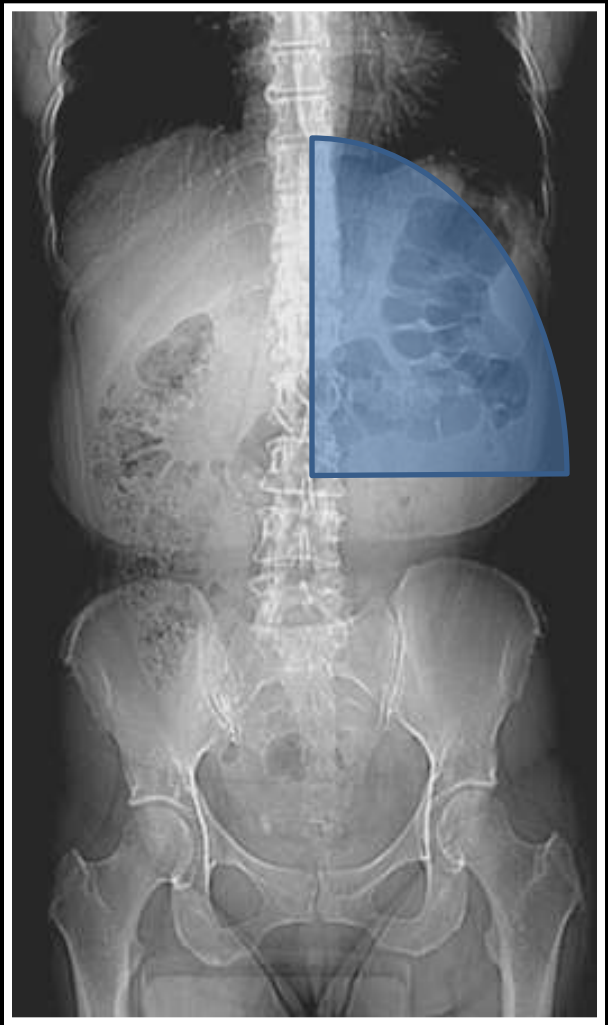

- Enfarte esplénico
- Abcesso esplénico
- Gastrite
- Ulcera gástrica
- Pancreatite aguda

Enfarte Esplénico

DOR no QIE

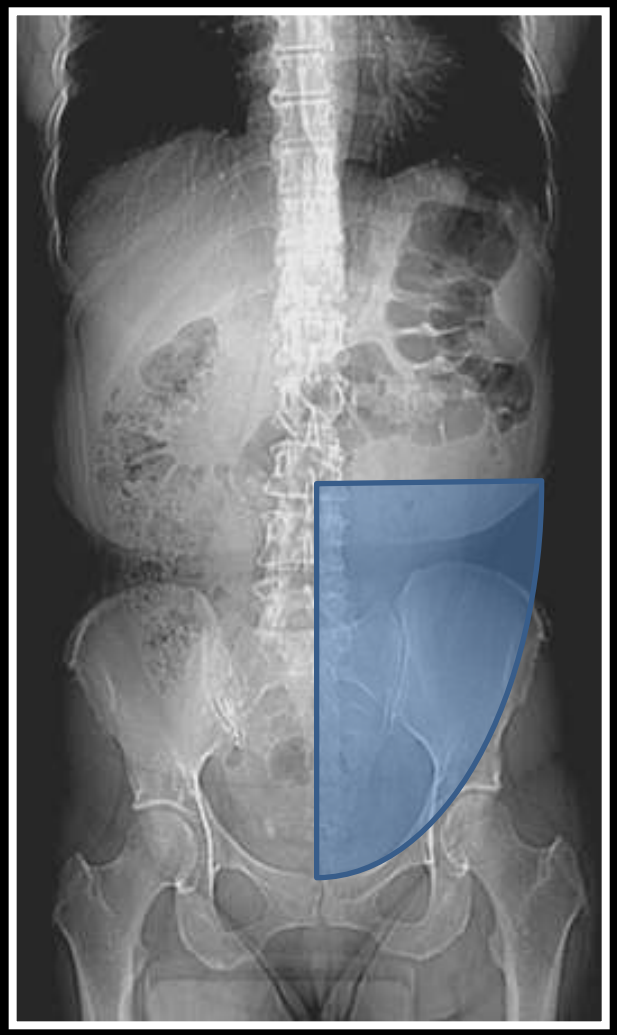

- Diverticulite aguda
- Neoplasia do colon em obstrução
- Apendicite epiplóica
- Patologia ginecológica
- Cólica renal

Diverticulite Aguda

- Divertículos
- Densificação da gordura peri-cólica (98%)
- Espessamento segmentar da parede cólica > 4mm (70%)
- Derrame envolvente
- Engurgitamento dos vasos mesentéricos

- Complicações:
  - Perfuração contida / intra-peritoneal
  - Abcesso (35%)
  - Fístula (14%)
  - Obstrução intestinal (12%)

Werner 2003, Rao 1999

Diverticulite Aguda

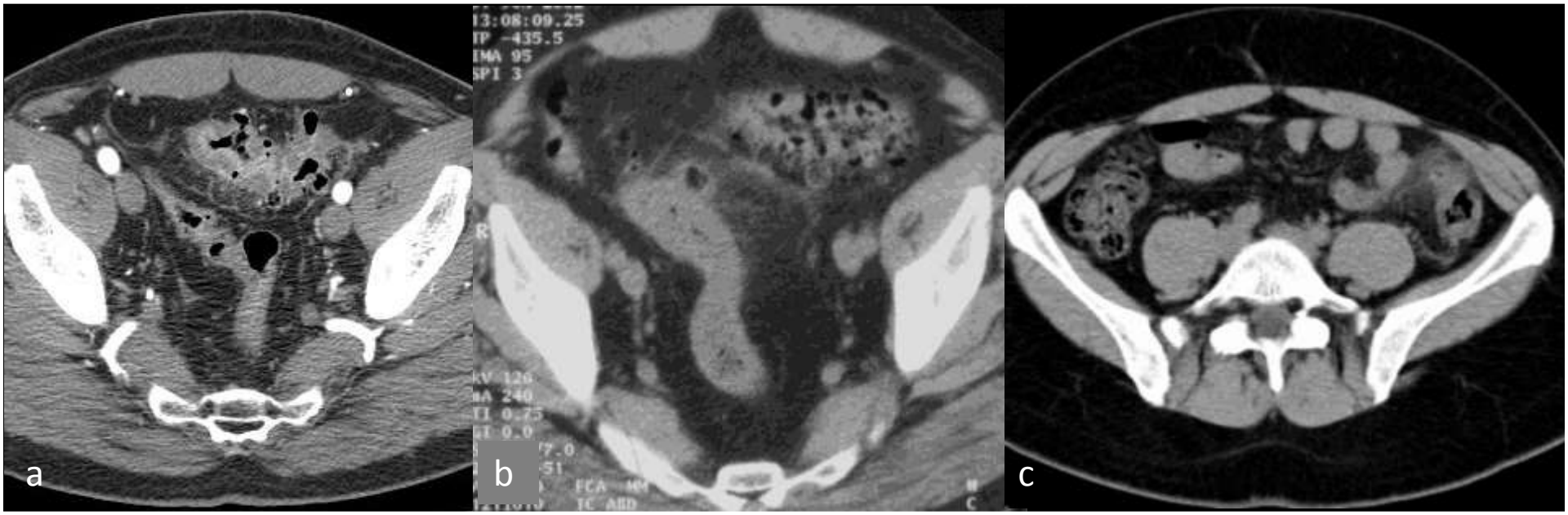

Espessamento segmentar da parede colica associada a divertículos + densificação da gordura peri-cólica

Diverticulite Aguda Complicada

TC com CIV mostra espessamento da parede do colon sigmóide (setas finas) e densificação da gordura envolvente em doente com diverticulite aguda complicada por abcesso peri-cólico contendo pequenas bolhas de gás (setas grossas).

DOR no QID

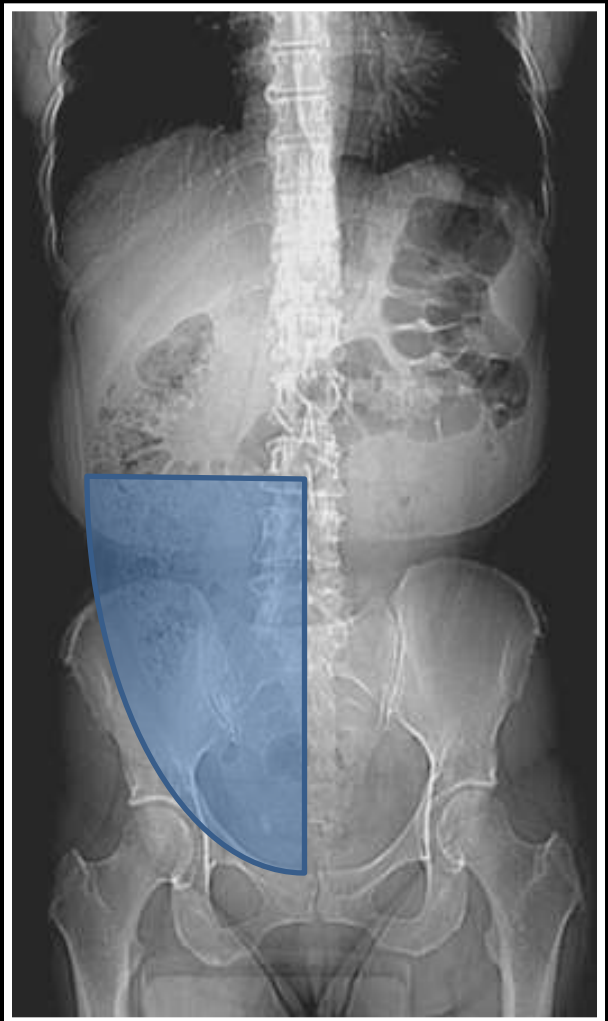

- Apendicite aguda
- Doença de Crohn
- Tifilite aguda
- Diverticulite cecal
- Diverticulite de Meckel
- Adenite mesentérica
- Enfarte omental
- Apendicite epiplóica
- Neoplasia do cego perfurada
- Patologia ginecológica
- Cólica renal

Apendicite Aguda
Ecografia – Critérios de DG

- Estrutura tubular de parede espessada, que termina em fundo de saco, incompressível, com diâmetro > 6mm
- Sinal do Alvo – líquido no lumen, mucosa/submucosa hiperreflectivas e camada muscular hipoecogénica.

- Hiperreflectividade da gordura envolvente
- Derrame peri-apendicular / peri-cecal
- Apendicolito
- Aumento das dimensões dos gânglios mesentéricos

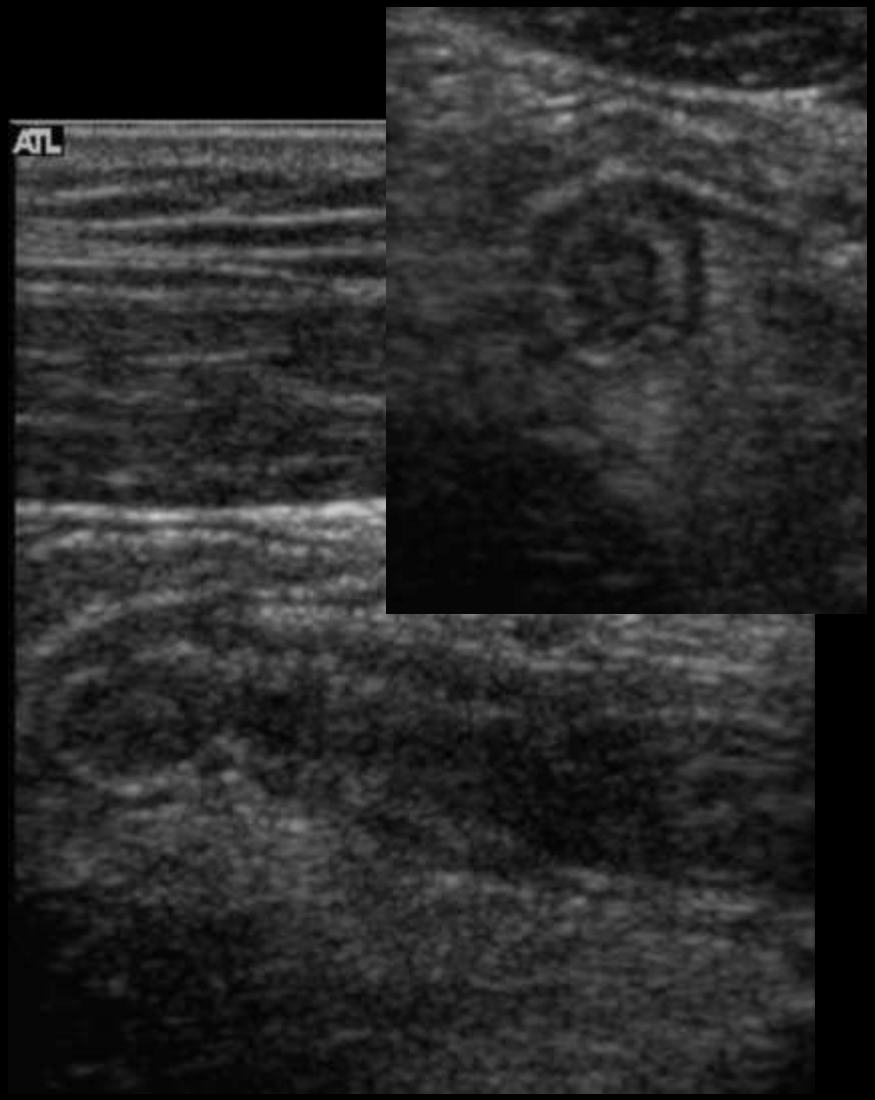

Carlos J. Sivit, MD *et al*, *When Appendicitis Is Suspected in Children,* RadioGraphics 2001; 21:247–262

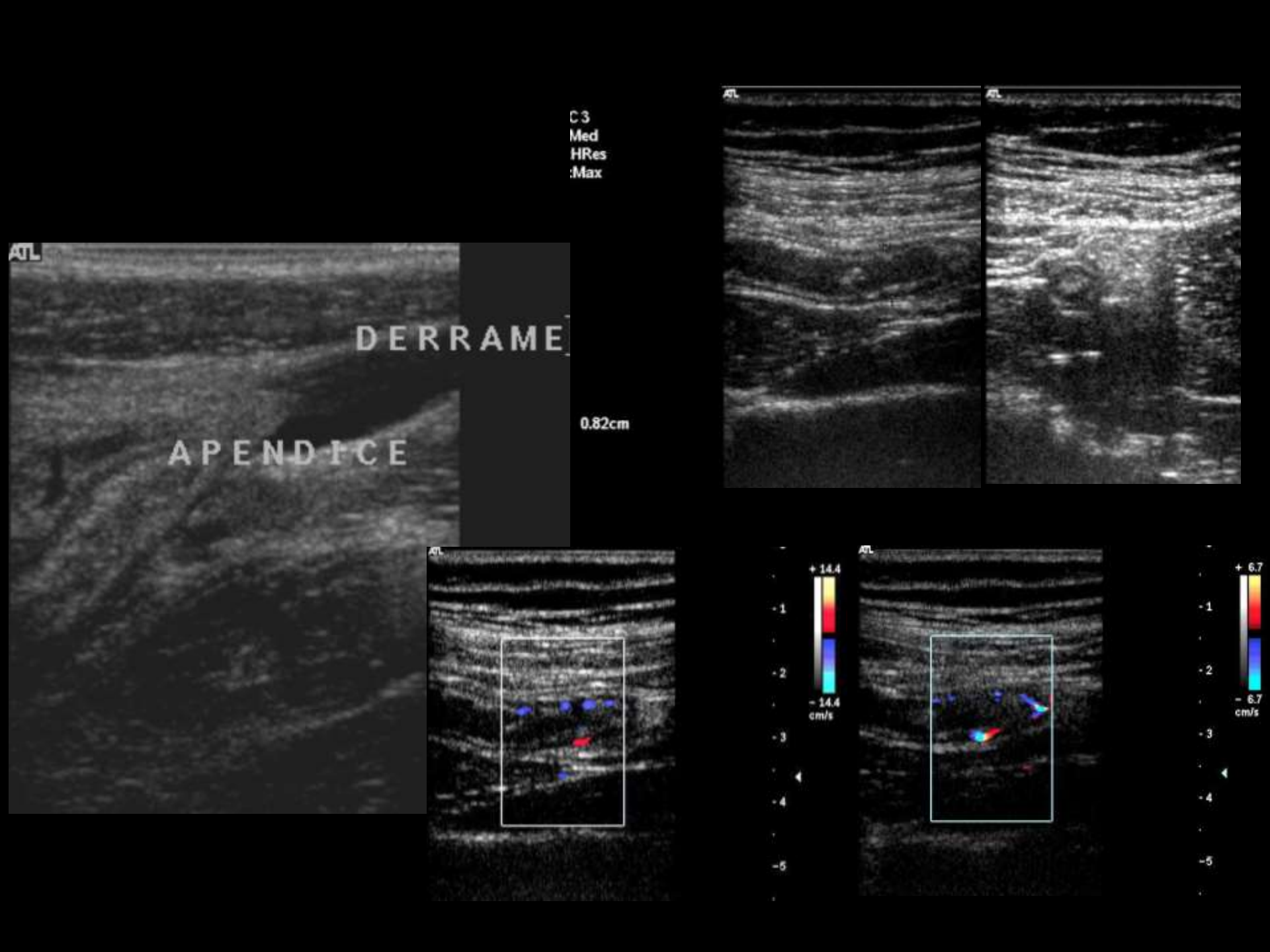
C3
Med
HRes
:Max
DERRAME
APENDICE
0.82cm
+ 14.4
- 14.4
cm/s
+ 6.7
- 6.7
cm/s

Critérios de Diagnóstico em TC

- Espessamento da parede do apêndice, com um calibre > 6mm
- Espessamento circunferencial ou focal do pólo cecal
- Realce parietal após contraste (ausência de realce – perfuração)
- Apendicolito
- Densificação da gordura envolvente (sinal + sensivel)
- Derrame peritoneal livre
- Adenopatias mesentéricas
- Complicações associadas:
  - abcesso ou fleimão intra-peritoneal

Nuno Pinto Leite *et al*, ***CT Evaluation of Appendicitis and Its Complications: Imaging Techniques and Key Diagnostic Findings***, AJR 2005; 185:406–417

Apendicite Aguda

Apendicite Aguda Complicada

Abcesso apendicular

Doença de Crohn Ileal

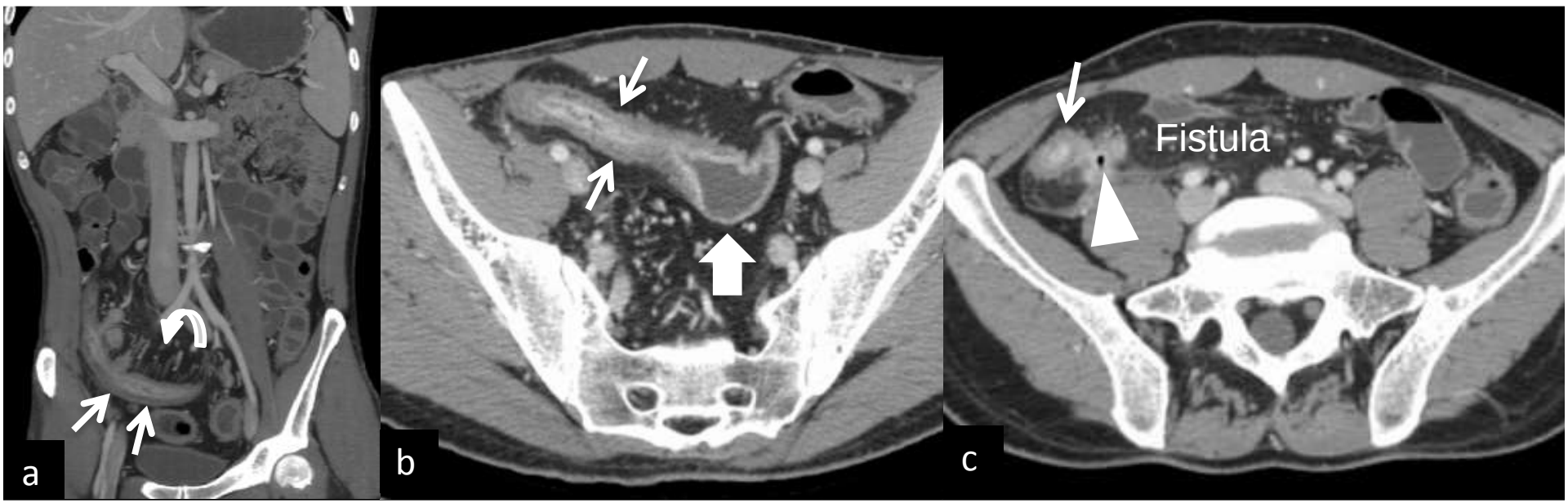

Espessamento de ansas do íleo com realce acentuado da mucosa
Sinal do pente
Ship lesions

Adenite Mesentérica

DOR GENERALIZADA

- Oclusão intestinal
- Doença isquémica intestinal
- Perfuração GI
- Gastro-entero-colite
- Doença inflamatória intestinal
- Sépsis intra-abdominal

Obstrução Intestinal

OBSTRUÇÃO ID	OBSTRUÇÃO IG
Aderências / Hérnias	Carcinoma
Doença de Crohn	Diverticulite
Neoplasias	Volvo

Obstrução Intestinal

- Transição entre ansas distendidas e de normal calibre
  - Obstrução Maligna
    - Massa
    - Adenopatias
    - Transição abrupta com espessamento irregular da parede
  - Aderências
    - DG de exclusão na maioria dos casos
- TC – Diagnóstico
  - Local e causa da obstrução
  - Complicações (isquémia)
  - S e E elevadas para obstrução de alto grau (< baixo grau)

R

Obstrução ID secundária a Adenocarcinoma do Jejuno

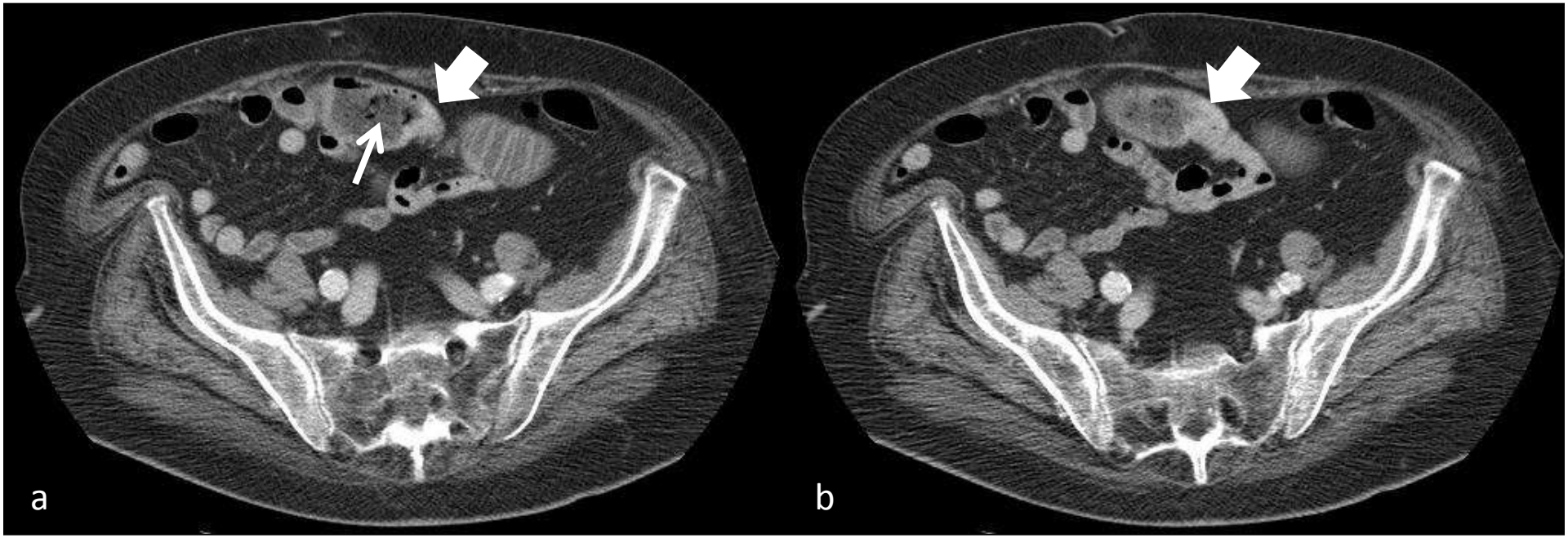

Sinal das fezes

Ponto de transição

Ileus Biliar

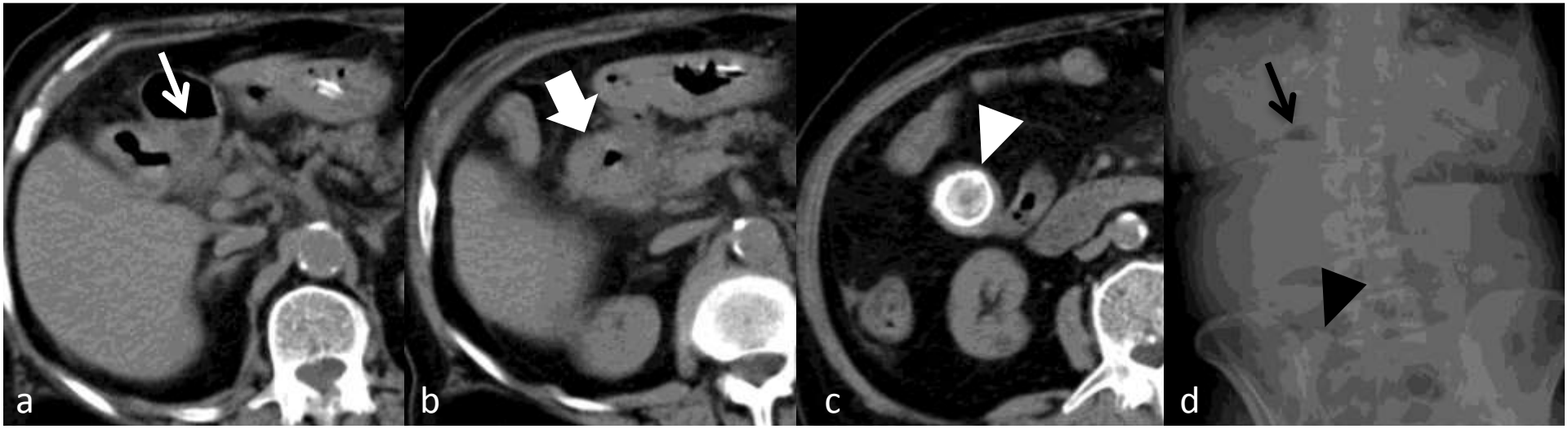

Tríade de Rigler: Obstrução ID + aerobilia + cálculo

Obstrução do ID secundária a Neoplasia

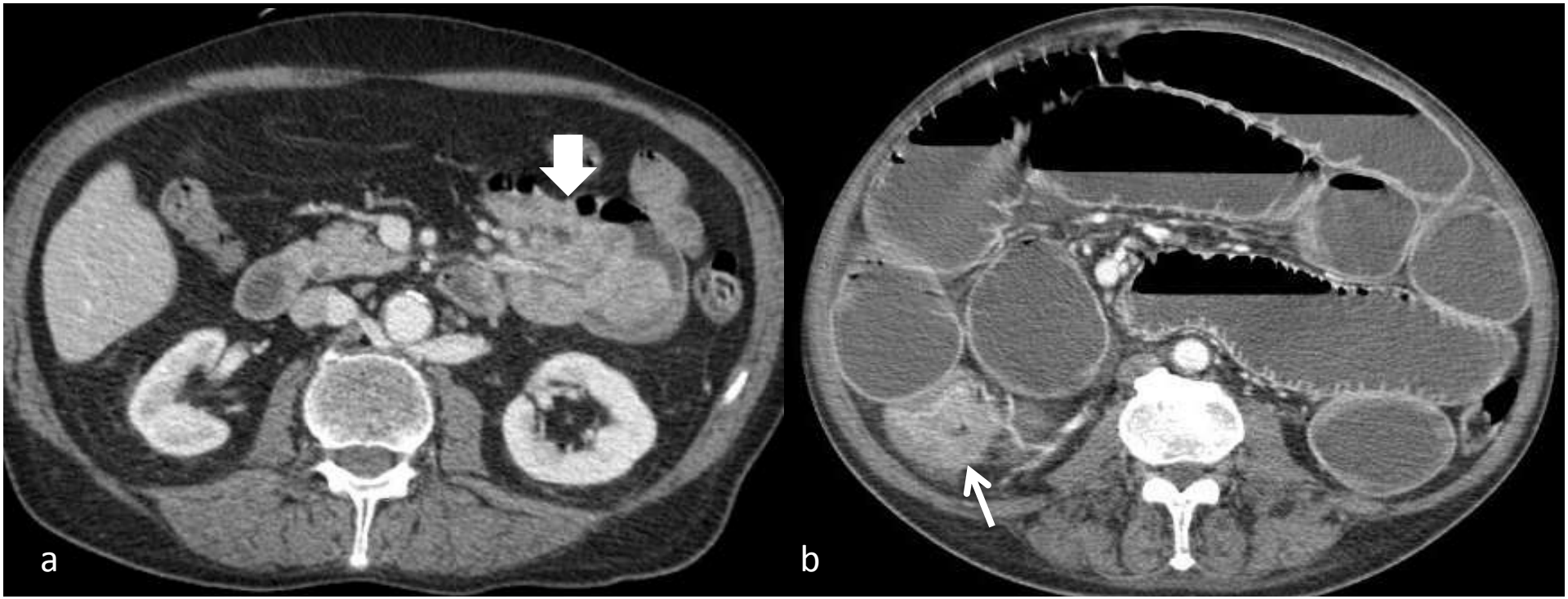

Obstrução do ID causada por Aderências

Sinal das fezes

Zona de transição abrupta sem lesão orgânica detectável – diagnóstico de exclusão. História de cirurgia prévia

Obstrução Intestinal

- Obstrução em ansa fechada (aderências, hérnias)
  - Ansa em forma de C ou U
  - Obstrução em dois pontos da ansa
  - “Whirl sign”
  - Estrangulamento
    - Ausência de efeito de realce da parede intestinal
    - Edema / hemorragia mesentérica
    - Ascite
  - Enfarte
    - Gás na parede intestinal (penumatose intestinal), no mesentério ou na veia porta

Obstrução em Ansa Fechada

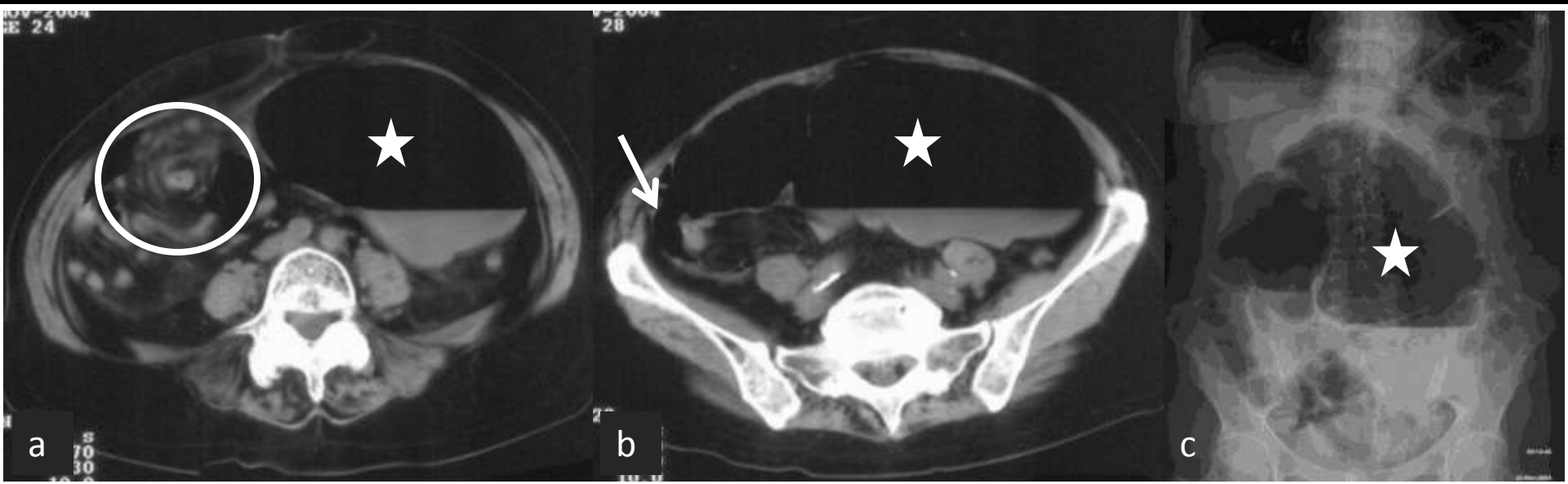

Ansa de colon muito distendida, com nível hidro-aéreo, correspondendo a volvo cecal (estrela); o diagnóstico é também sugerido por uma zona de torção dos vasos mesentéricos (circulo em a) = whirl sign

Obstrução ID causada por Hérnia Interna

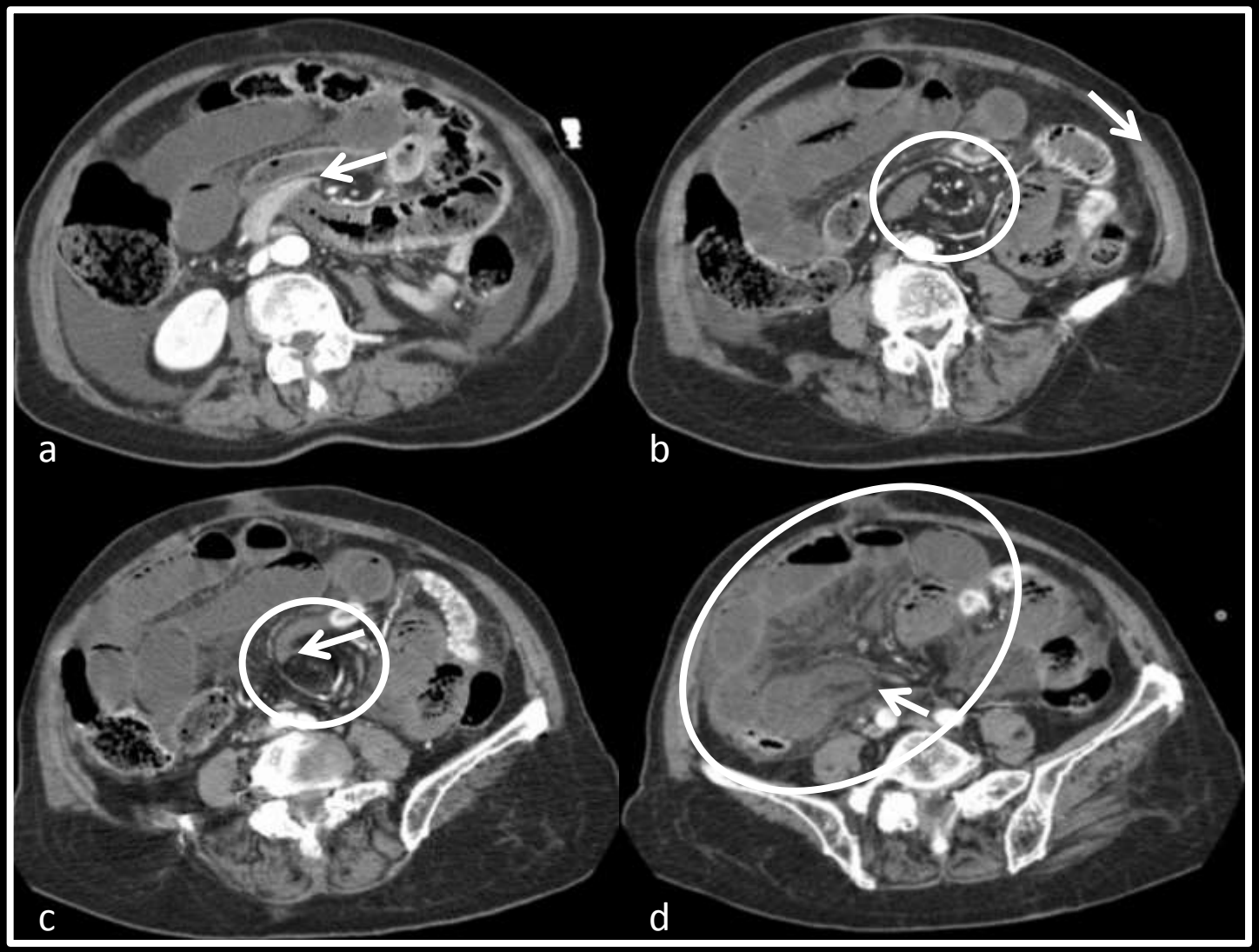

Obstrução em ansa fechada por hérnia interna transmesentérica
-várias ansas de ID "beak-shaped"
-torção dos vasos mesentéricos ("whirl sign)
-estrangulação: ausência de efeito de realce da parede das ansas
-edema/hemorragia mesentérica e ascite

- Ileus Paralítico
  - Pós-operatório
  - Secundário a:
    - Condições isquémicas
    - Doenças inflamatórias ou infecciosas
    - Anomalias metabólicas / hormonais
    - Drogas
    - Defeitos de inervação

Ileus Paralítico secundário a Peritonite Bacteriana Espontânea

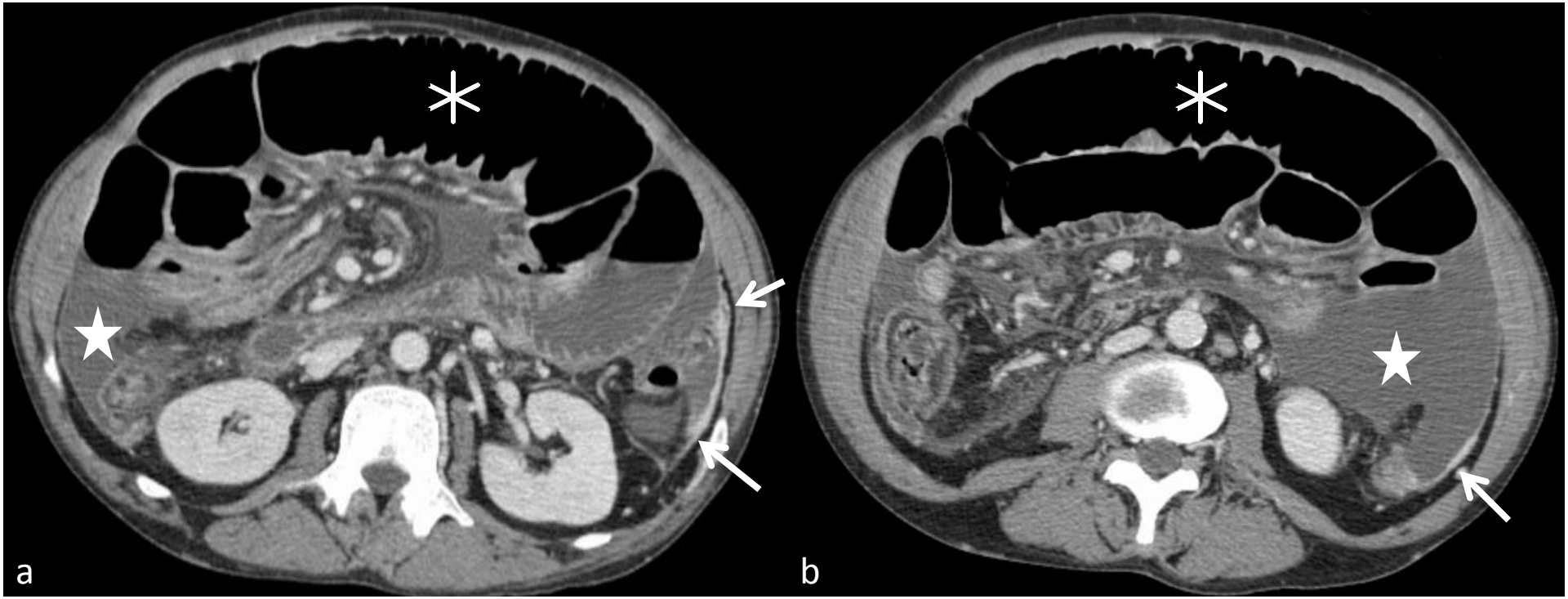

Ansas de intestino delgado distendidas em doente com peritonite bacteriana espontânea, manifestando-se por derrame peritoneal, com espessamento e efeito de realce do peritoneu

Doença Isquémica Intestinal

- Oclusão Arterial / Venosa
- Isquémia não oclusiva (hipoperfusão)

- TC MD – melhor visualização dos ramos mesentéricos distais

- Defeito de preenchimento nos vasos mesentéricos
- Distensão de ansas intestinais
- Espessamento da parede intestinal (edema)
- Diminuição do efeito de realce parietal
- Edema / hemorragia mesentérica
- Derrame peritoneal livre
- Pneumatose intestinal
- Gás venoso mesentérico ou portal

} Mau PG

Isquémia Aguda por Hipoperfusão

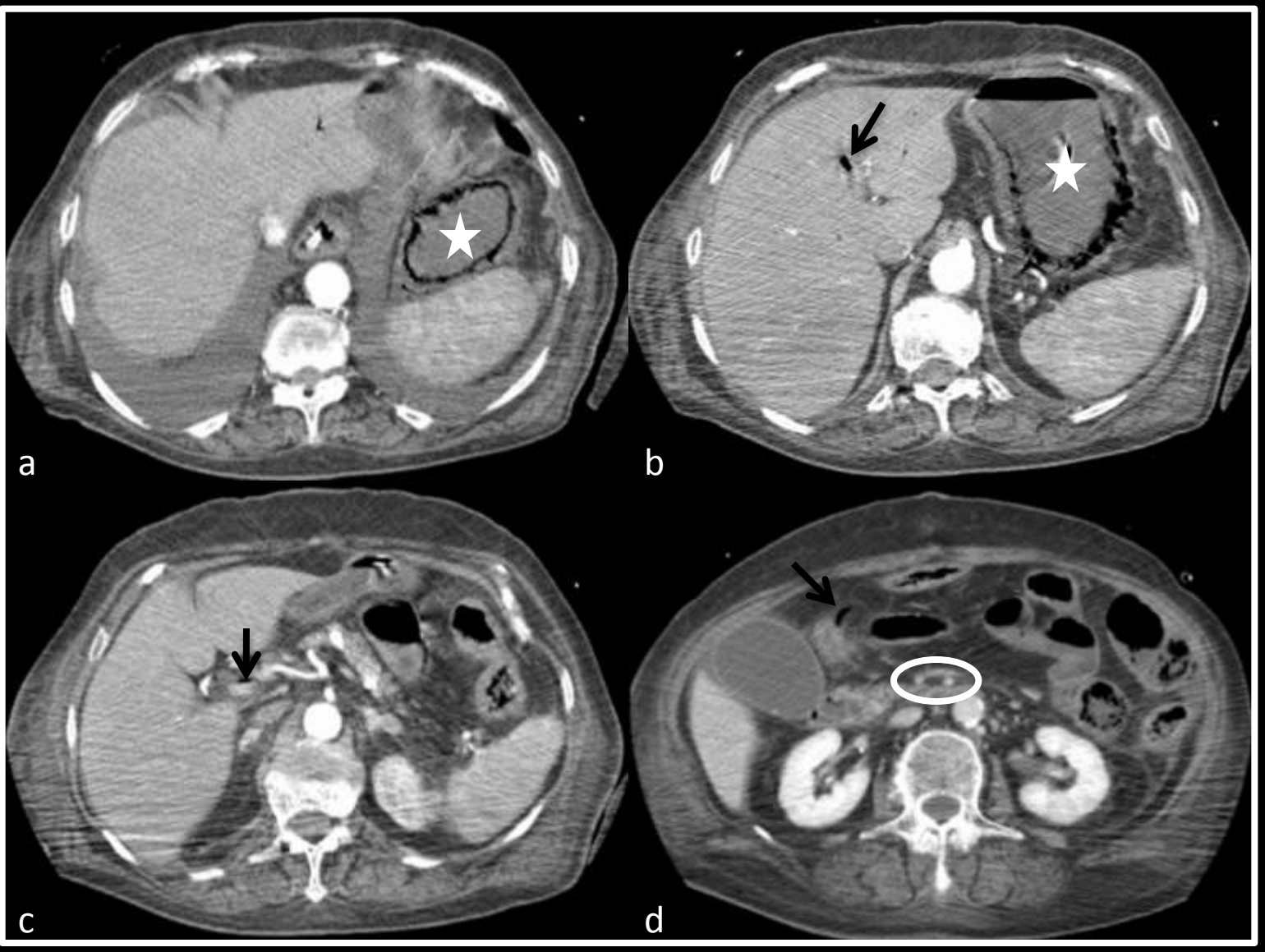

- Pneumatose da parede gástrica (estrela);
- setas **b)**, **c)** and **d)** mostram respectivamente gás na veia porta intra-hepática, no tronco porta e num vaso mesentérico
- normal permeabilidade da artéria e veia mesentérica superior (circulo em **d)**.

Doença Isquémica Intestinal

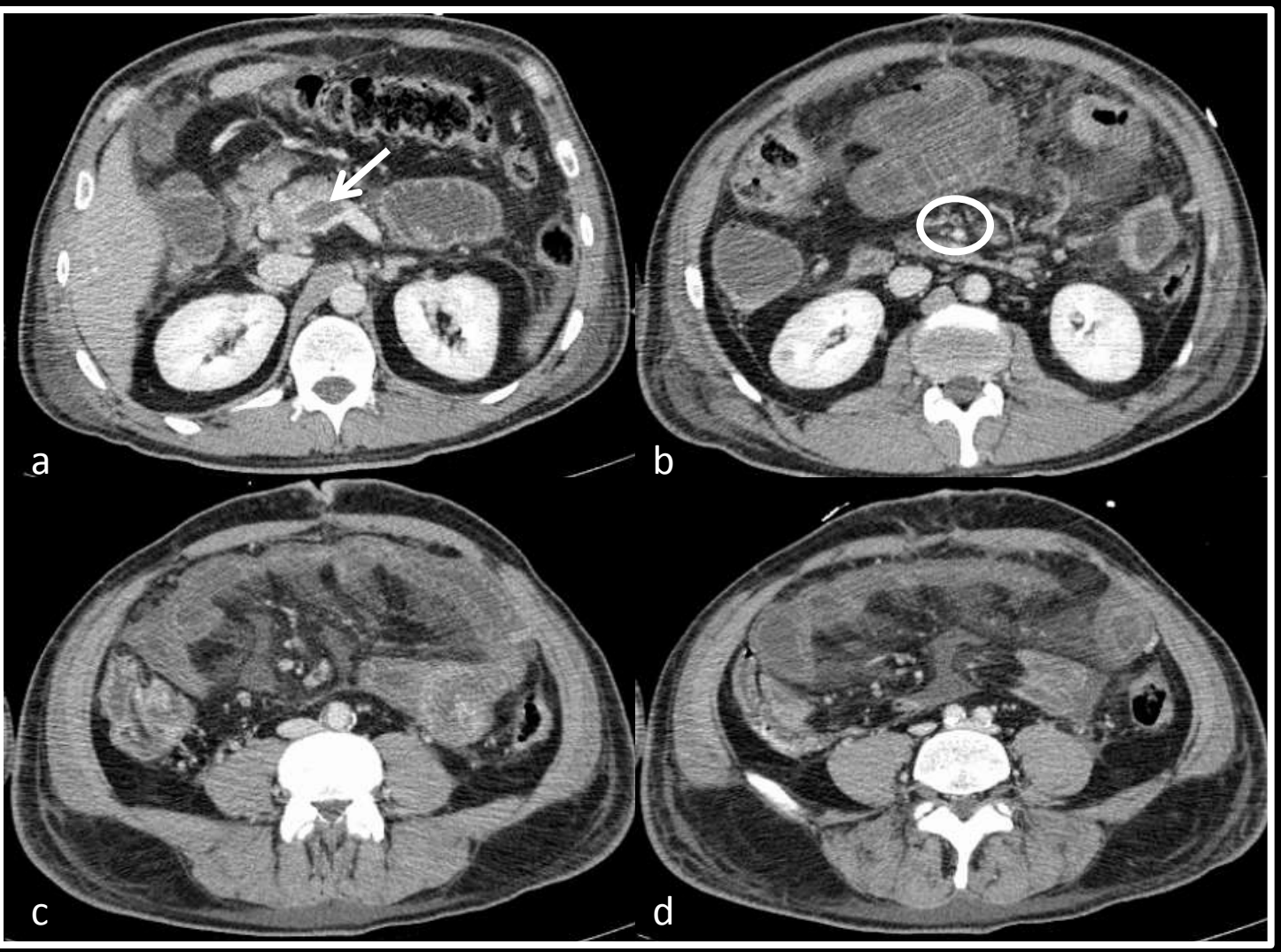

- Defeitos de preenchimento = trombos no confluente espleno-mesentérico (seta em a) e na veia mesentérica superior, com normal permeabilidade da AMS (circulo em **b**)
- c) e **d)** mostram várias ansas de intestino delgado dilatadas com parede espessada, com fraco efeito de realce após contraste
- edema/hemorragia mesentérica e ascite.

Doença Isquémica Intestinal

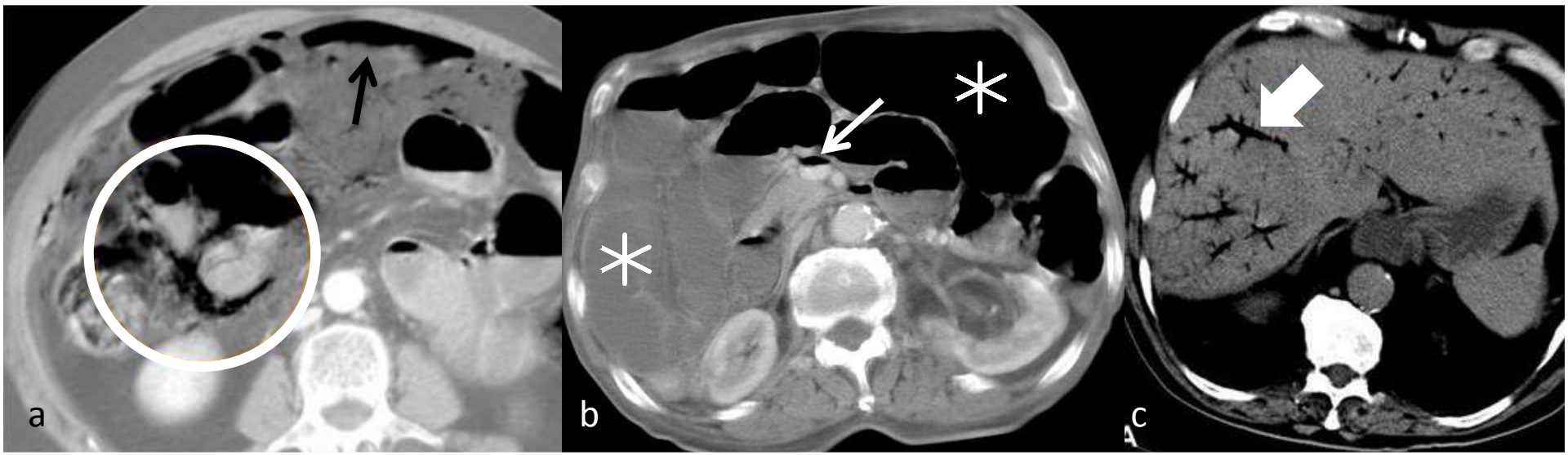

Pneumatose intestinal e pequeno pneumoperitoneu

Dilatação de ansas ID
Gás na VMS

Aeroportia

Perfuração GI

CAUSAS

- Doença ulcerosa péptica
- Neoplasia necrótica
- Colite ulcerosa / isquémica
- Diverticulite
- Instrumentação endoscópica

SINAIS

- Pneumoperitoneu (a localização do ar livre não se correlaciona necessariamente com o local da perfuração)
- Derrame focal
- Extravasamento de produto de contraste
- Alterações inflamatórias locais
  - Parede intestinal
  - Mesentério
  - Gordura envolvente

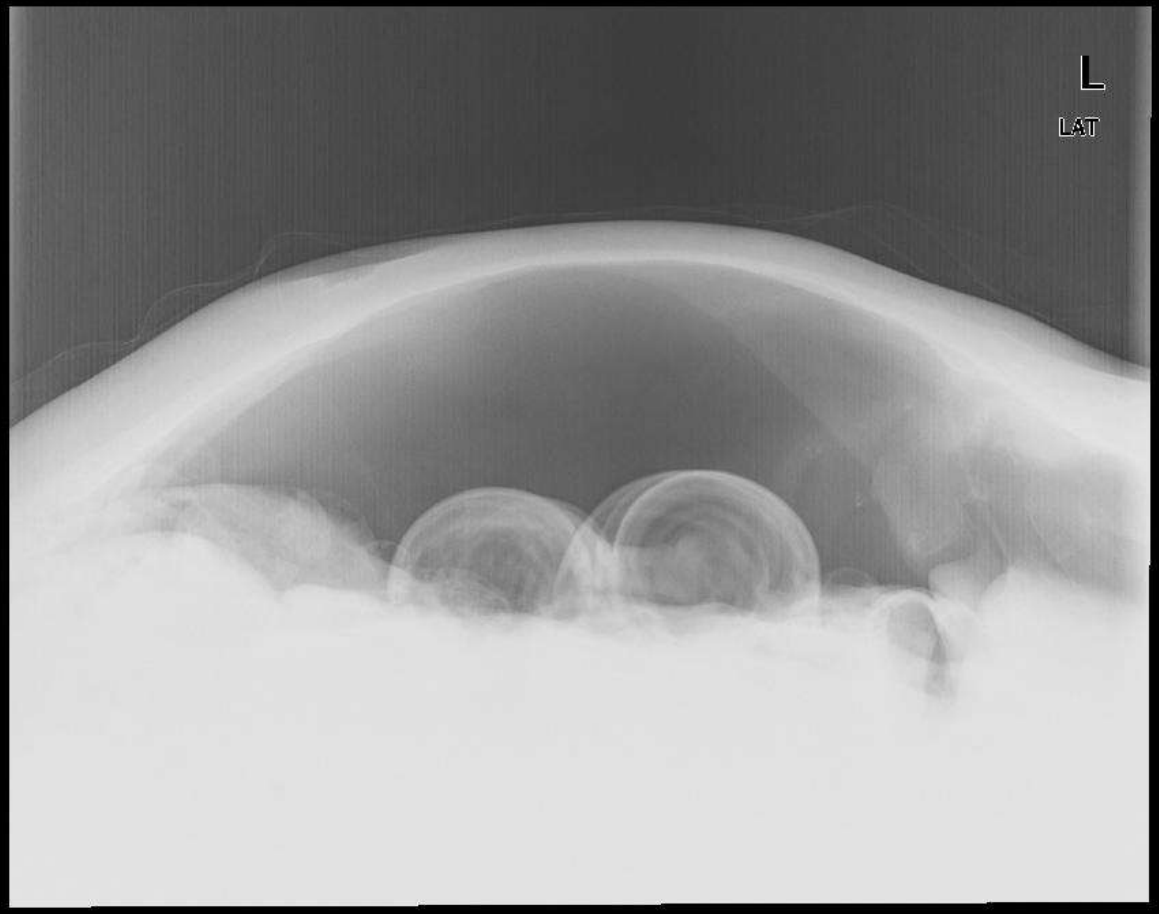
L
LAT

Perfuração de Ulcera Duodenal

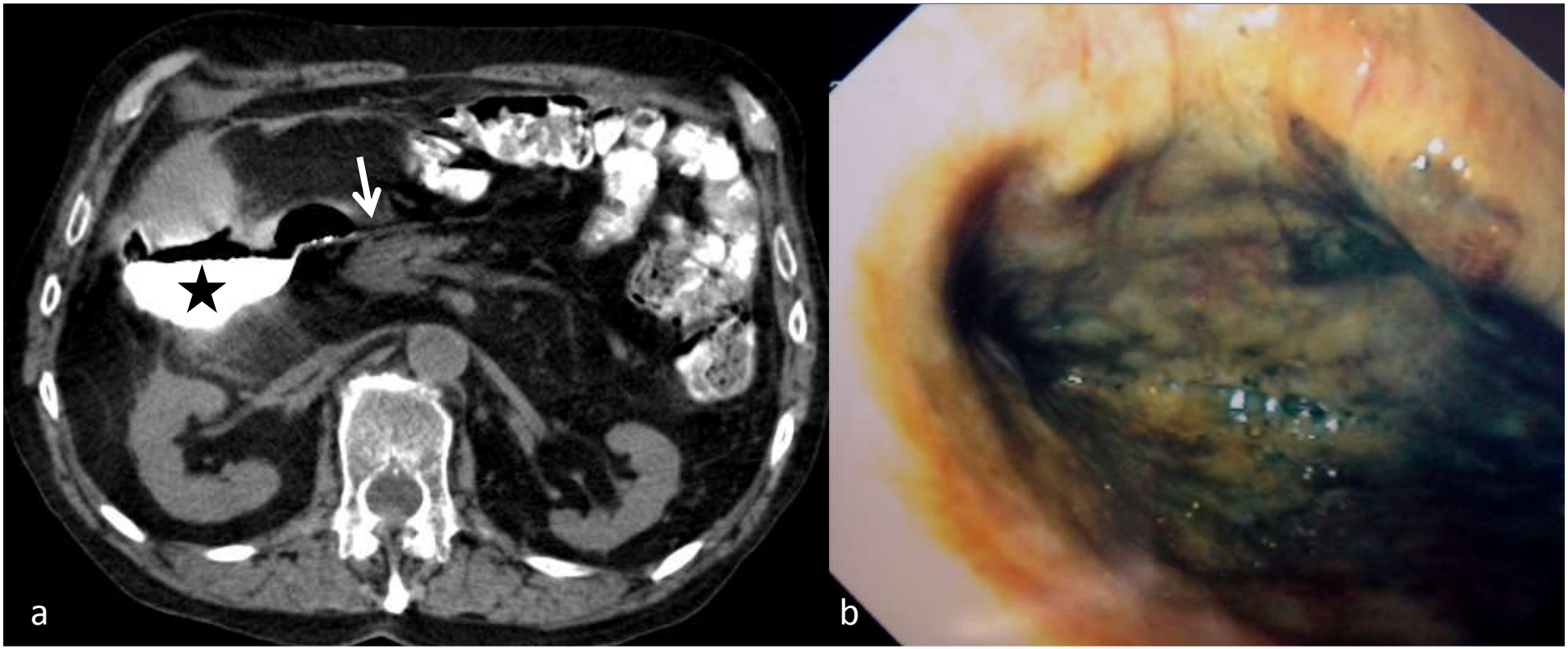

Local da perfuração da ulcera duodenal (seta), com acumulação de gás e contraste oral positivo no espaço pararenal anterior direito
Endoscopia revela ulceração necrótica larga e profunda na parede posterior do bolbo duodenal.

Perfuração Duodenal após CPRE com Esfincterotomia por Litiase Biliar

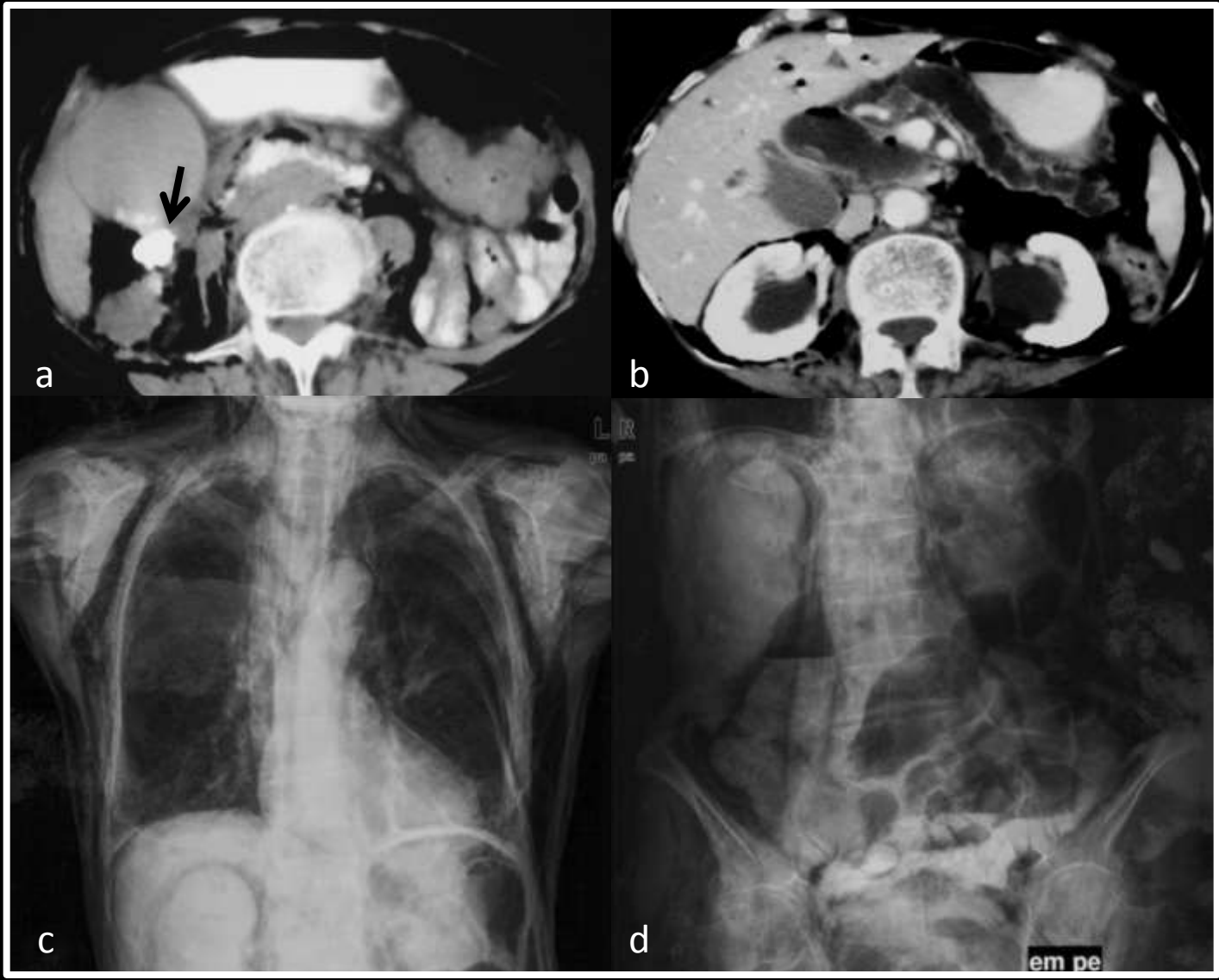

DOR EPIGÁSTRICA

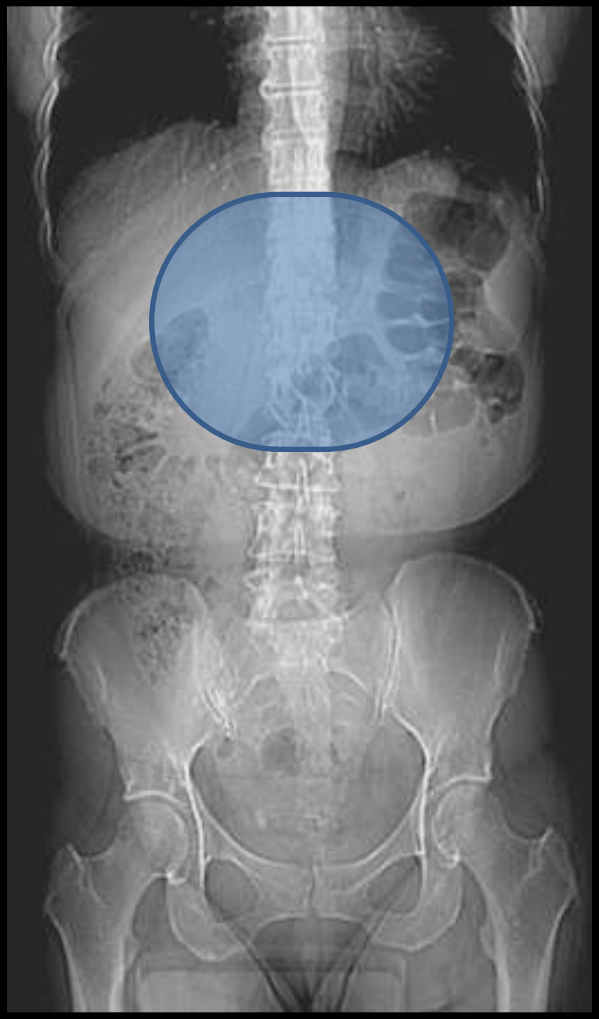

- Pancreatite Aguda
- Rotura de aneurisma da aorta
- Dissecção da Aorta

Pancreatite Aguda

- TC - método de escolha para avaliar a extensão da doença e detectar complicações
  - pode ser normal nas formas ligeiras (até 28%)
  - Achados correlacionam-se com a gravidade clínica

- Aumento das dimensões do pâncreas
- Áreas de necrose pancreática (PG)
- Colecções líquidas e derrame peri-pancreático
  - Retro-cavidade dos epiplons
  - Espaço para-renal anterior
  - Raíz do mesentério
  - Mesocólon transverso
- Complicações vasculares
  - Pseudoaneurismas
  - Trombose

Baron 1999

Pancreatite Aguda

DOR nos FLANCOS

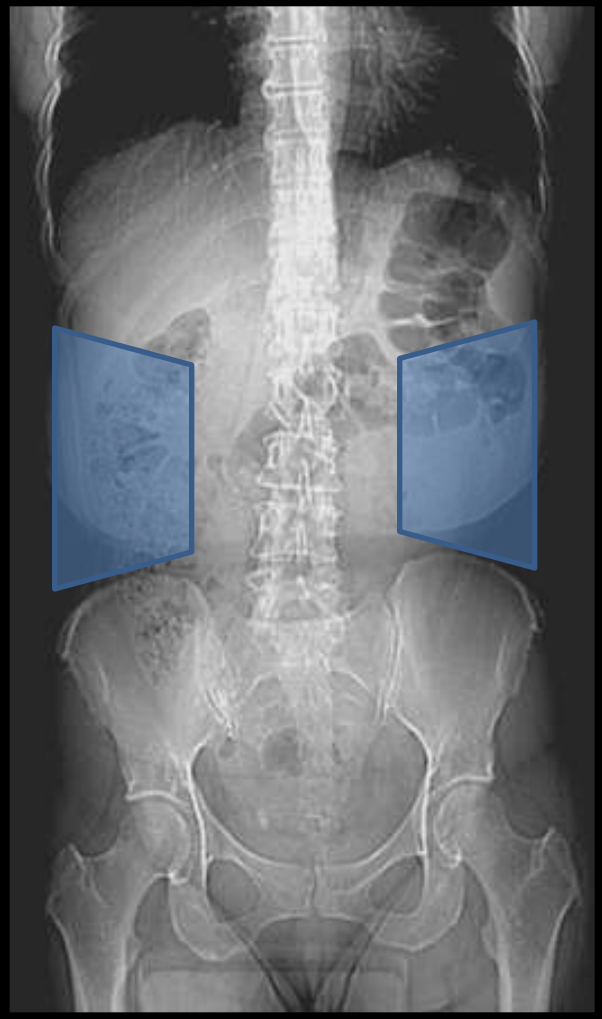

- Cólica renal
- Pielonefrite
- Rotura de neoplasia renal
- Doença vascular renal
- Apendicite
- Diverticulite
- Obstrução ID

Cólica Renal

- Cálculo radioopaco - junção uretero-piélica / -vesical
- Densificação da gordura peri-ureteral
- Hidronefrose
- Aumento das dimensões do rim
- Densificação da gordura peri-renal

- TC > acuidade DG que radiografia na detecção de cálculos
  - Sensibilidade (97%)
  - Especifidade (96%)
  - Acuidade (97%)

  - Contraste IV pode limitar a detecção de cálculos radioopacos

0
T
URETER DT
DISTAL
5
10

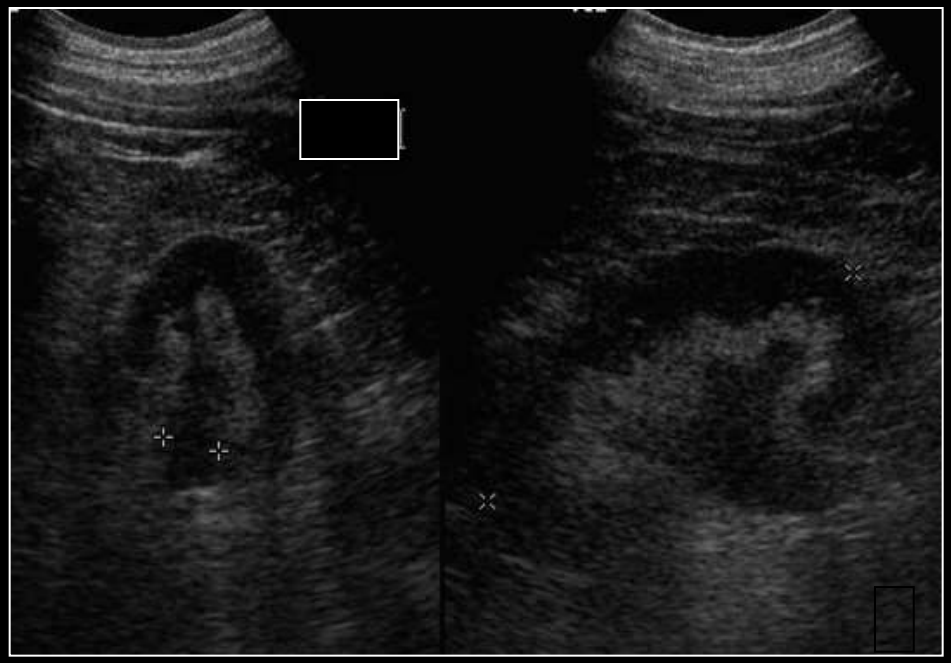

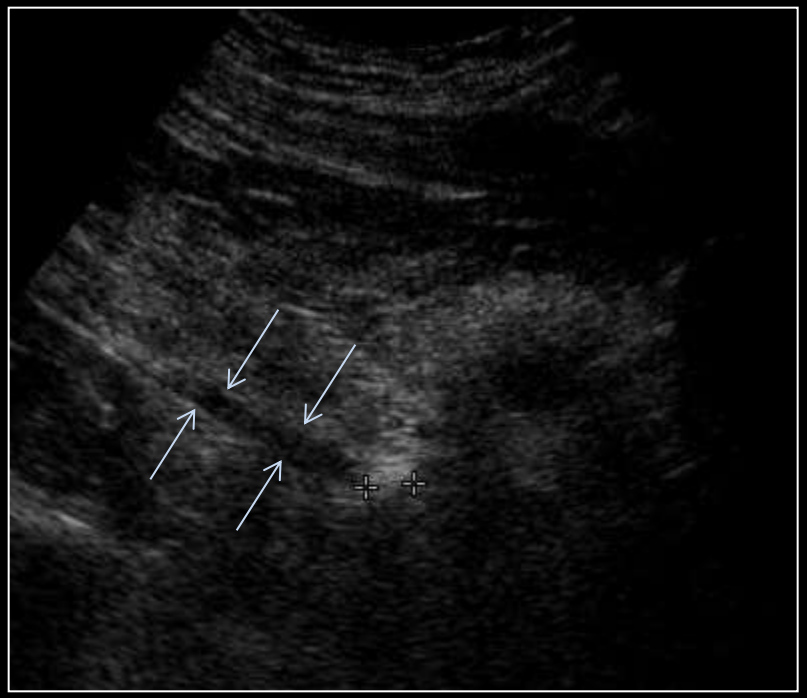

Cólica Renal

Infecção Renal Aguda

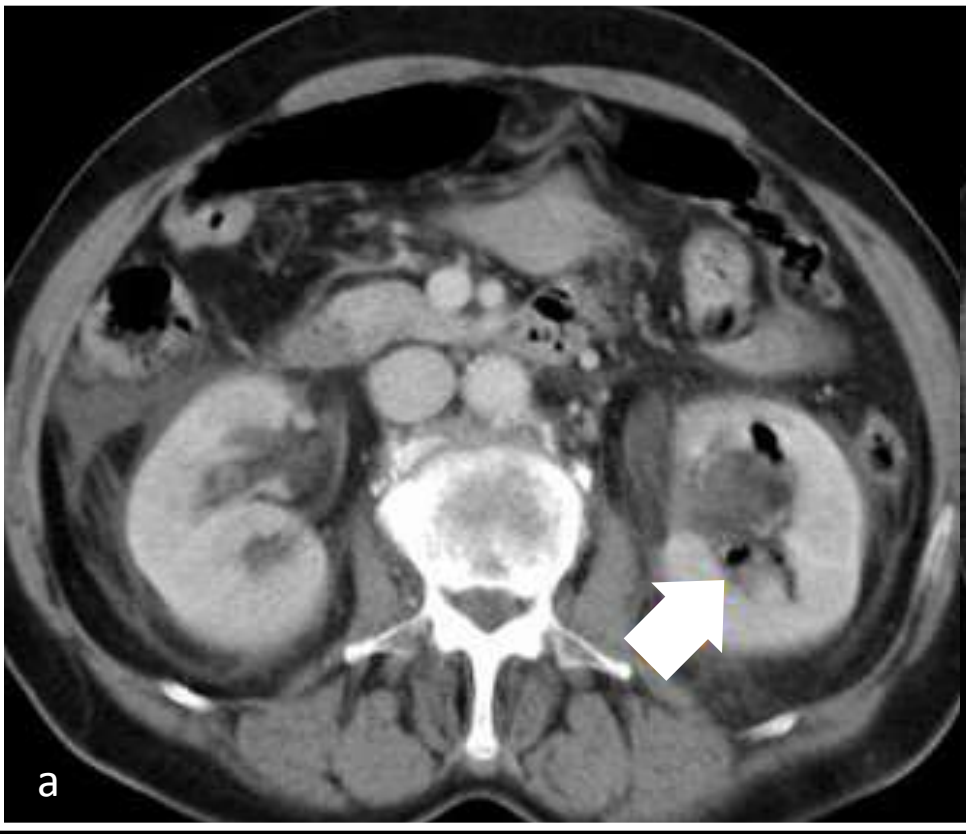

Gás no sistema colector = pielite enfisematosa

Gás parenquimatoso = pielonefrite enfisematosa

Patologia Renal Vascular Aguda

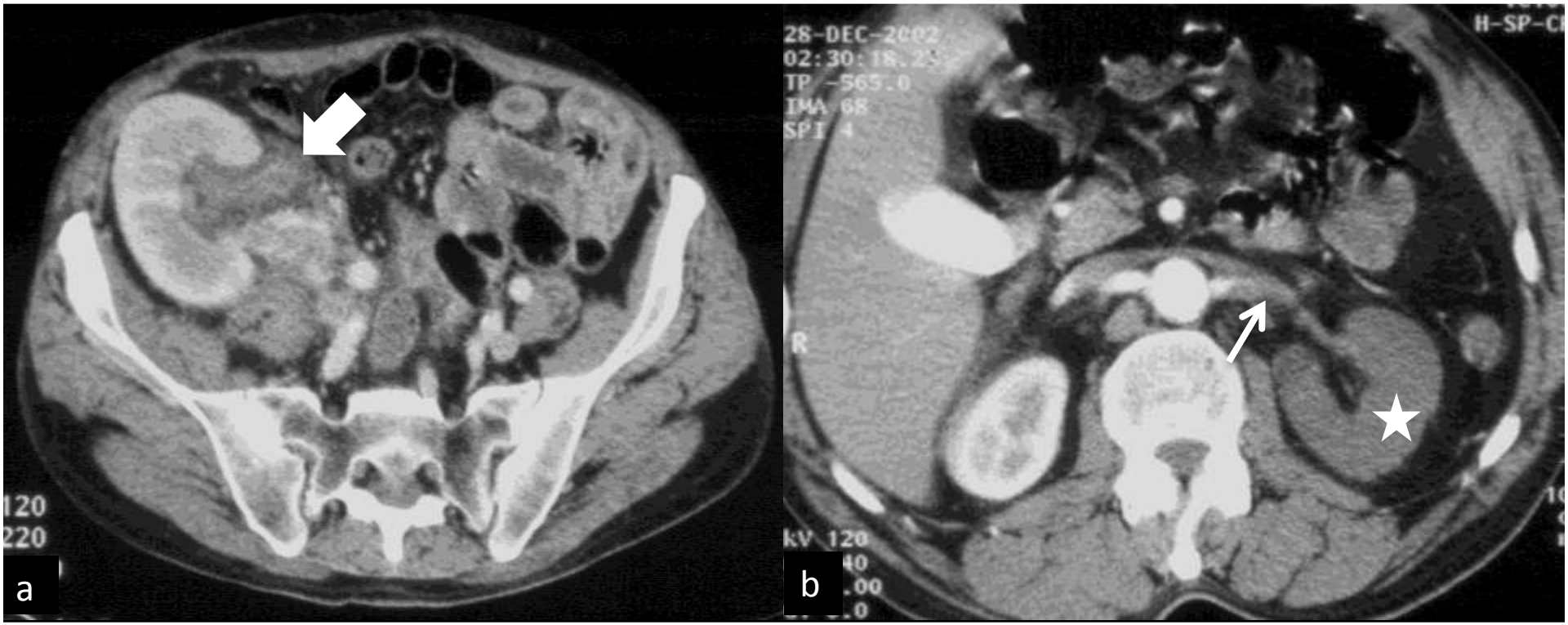

Rim transplantado com diminuição do realce, em relação com trombose venosa

Oclusão arterial com enfarte renal esquerdo

Conclusões

- TC – método imagiológico de primeira linha no abdómen agudo
- Localização específica da dor ajuda no DG
- TC tem o potencial de influenciar positivamente o "outcome" dos doentes